徒手療法家のための基礎講座

Web第12期　頚椎アプローチの安全性を求めて

2,③まとめ

頚椎アプローチの安全性のためには…

- 患者さんの状態の把握
- 機能的障害と器質的障害の鑑別
- 熟練された検査と手技

このためには…
学理に裏打ちされた知識と、ある一定以上のレベルを有すると認知される監督者の下での十分な訓練によって培われた触診能力や手技操作能力が不可欠

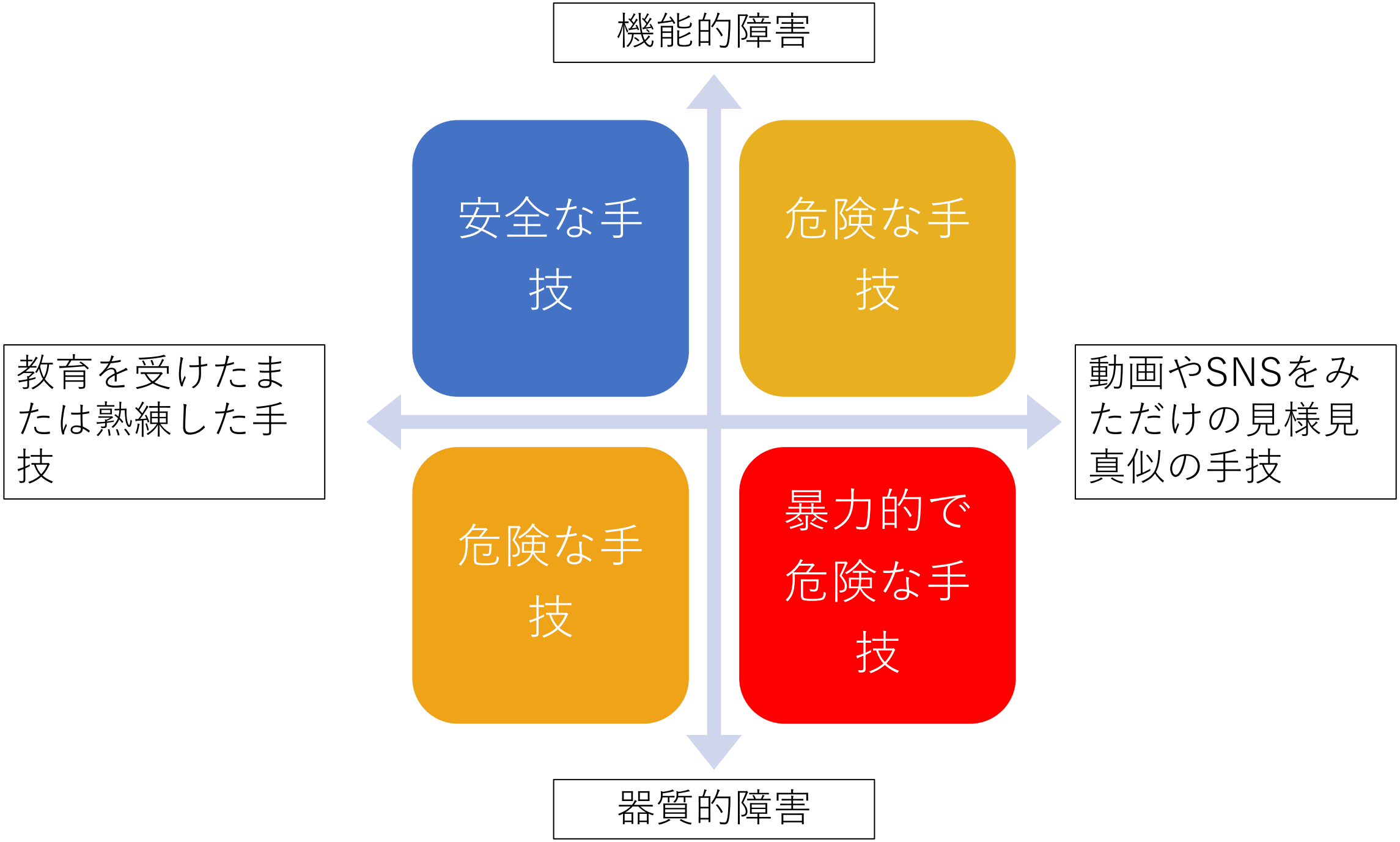
機能的障害
安全な手技
危険な手技
教育を受けたまたは熟練した手技
動画やSNSをみただけの見様見真似の手技
危険な手技
暴力的で危険な手技
器質的障害

習熟/訓練された手技操作

安全な手技

危険な手技

危険な手技

暴力的で危険な手技

- 学理に裏打ちされた知識
- 十分な検査

- 根拠のない学理や施術者のバイアス
- 不十分な検査

見よう見まね/練習していない手技操作

検査の一例

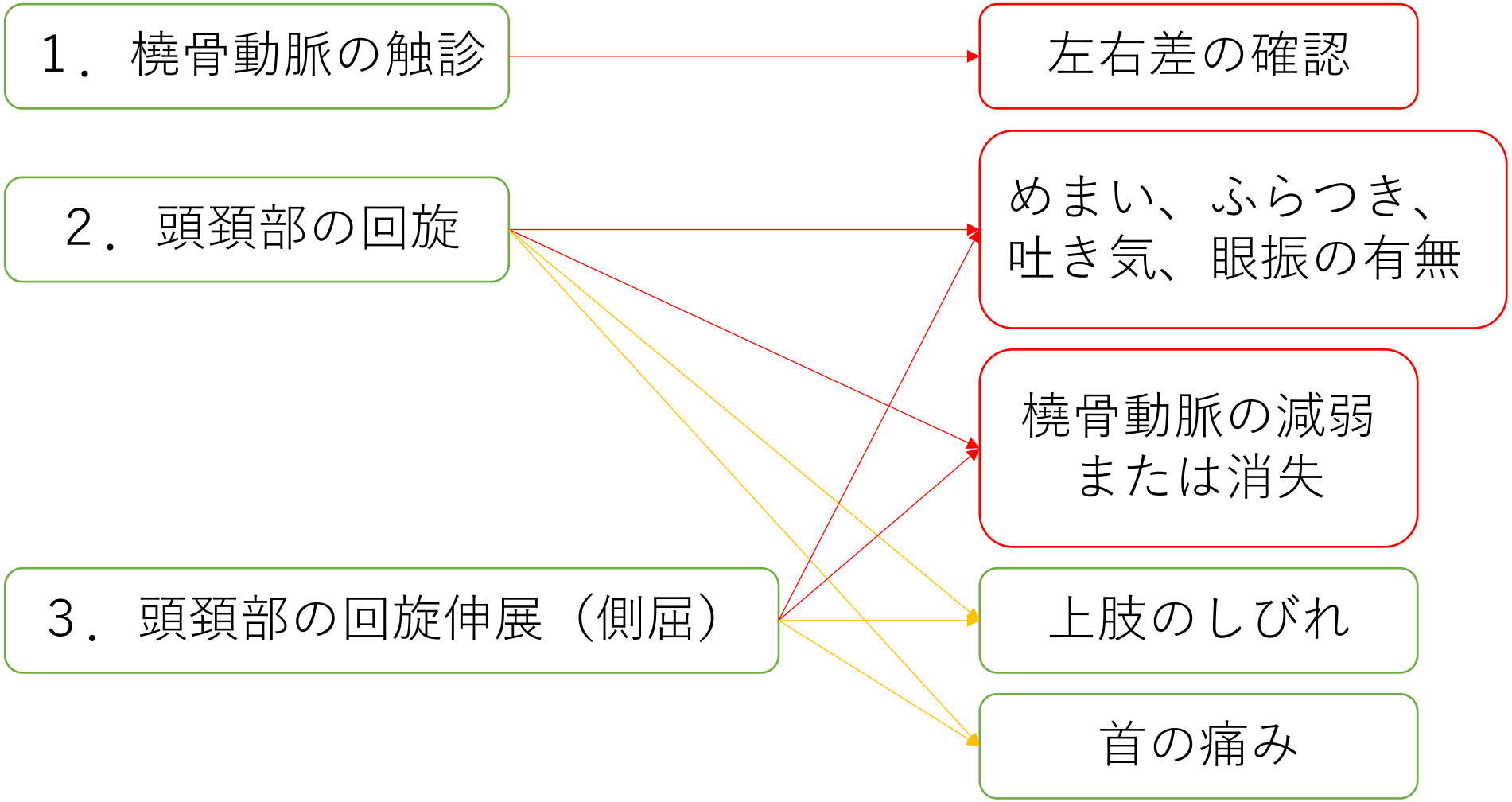
1．橈骨動脈の触診
2．頭頸部の回旋
3．頭頸部の回旋伸展（側屈）
左右差の確認
めまい、ふらつき、
吐き気、眼振の有無
橈骨動脈の減弱
または消失
上肢のしびれ
首の痛み

臨床例

Y.T.さん　30歳男性

2022/7/21　初回来院（卒業生からの紹介）
主訴　首、肩甲骨の痛み/手、頭のしびれ/めまい

当初医療機関では脊髄空洞症と診断されるが、セカンドオピニオンにおいて痛みと脊髄空洞症は関係ないと言われる。
県立医大、ペインクリニック、各整体院で施術（医療機関では痛み止めの処方）

職業：ネットワークエンジニア（来院当時は休職中）

14、5年前に原付での事故あり
健康診断での問題なし
家族歴なし

病歴
手のしびれ→常に出ていない、手全体に出る
頭のしびれ→左側、顔面も含む
左太もも→前がたまにしびれる
めまい→朝起きた時が一番しんどい、日中はあまり感じない

検査所見（陽性所見）
頚部ROM　F、Ex→頚胸移行部（T3,T4）に痛み、しびれなし
RR→左側の痛み、右側は移行部あたりに痛み
LR→右側に痛み
RLF→左側の痛みと上を向いた時と同じ場所
LLF→左側の痛みと上を向いた時と同じ場所
可動域検査時にめまいふらつき眼振なし

チャレンジ→腰部伸展位で（RR、LR、RLF、LLF時の）左側の痛みなし

神経学検査（陽性所見のみ）
C6神経根
筋力　手根伸筋群Lt：４　Rt: 5
C7神経根
筋力　手根屈筋群　Lt：５　Rt：５
　　上腕三頭筋　Lt：５　Rt：５
感覚　右と比べると感じにくい
反射　Lt：２＋　Rt：２＋

上記所見より根性症状の可能性は低いと考察

整形外科テスト
ナクラステスト（－）
頚椎部に関してはROMテスト参照

カイロプラクティック検査
仙骨　PI-L
腰椎　L3　PR
胸椎　T4　P
頚椎　C1　A-RP

アジャストメントも同部位

経過

8/1（2回目来院）	自覚症状変わらず/手根伸筋群の筋力低下無し
8/12（3回目来院）	朝の痛みは半分くらいになったが日中の痛みは変わらず 肩甲骨の痛み変わらず めまい残っている 手足のしびれは気にならない 日中と夜に顔面/側頭のしびれ
８/22（4回目来院）	首の痛みは前回よりまし 肩甲骨変わらず めまい若干ある（10→6） 顔面手足のしびれなし

以降、症状に波があり良い時と悪い時が存在。最終的にはすべての症状が緩解し再就職された。

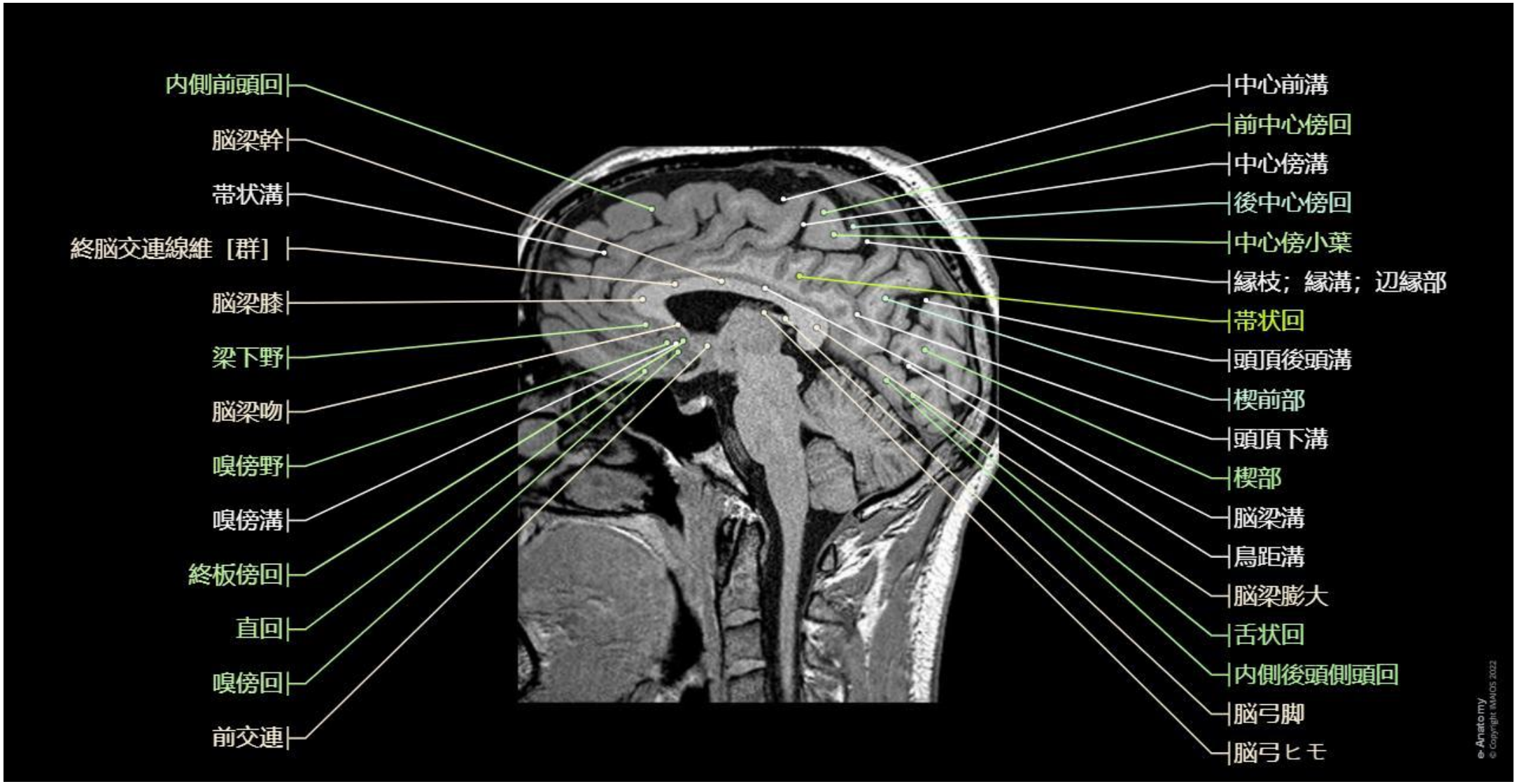
内側前頭回
脳梁幹
帯状溝
終脳交連線維［群］
脳梁膝
梁下野
脳梁吻
嗅傍野
嗅傍溝
終板傍回
直回
嗅傍回
前交連
中心前溝
前中心傍回
中心傍溝
後中心傍回
中心傍小葉
縁枝；縁溝；辺縁部
帯状回
頭頂後頭溝
楔前部
頭頂下溝
楔部
脳梁溝
鳥距溝
脳梁膨大
舌状回
内側後頭側頭回
脳弓脚
脳弓ヒモ
e-Anatomy
© Copyright IMAIOS 2022

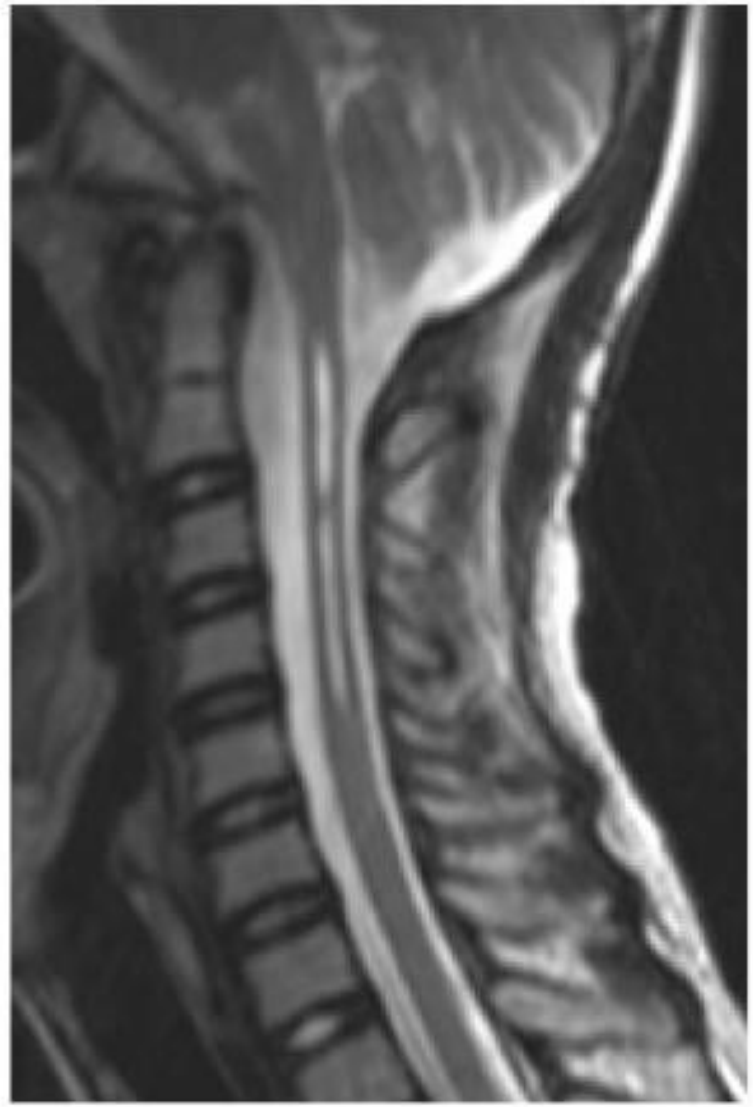

最後に…

- 施術は検査から始まり検査で終わる
- 施術技術はその一部に過ぎない
- 技術的なエラーは知識的なエラーから始まる
- もし、治せる技術を知りたいなら、それは壊せる技術でもあることを自覚するべきである
- 危険な技術の最たるものは、知識を得る努力もせず、つたない技術で施術する徒手療法家/カイロプラクターであることを忘れてはならない

リスク小

スラストを用いない手技

スラストを用いた手技

リスク大