

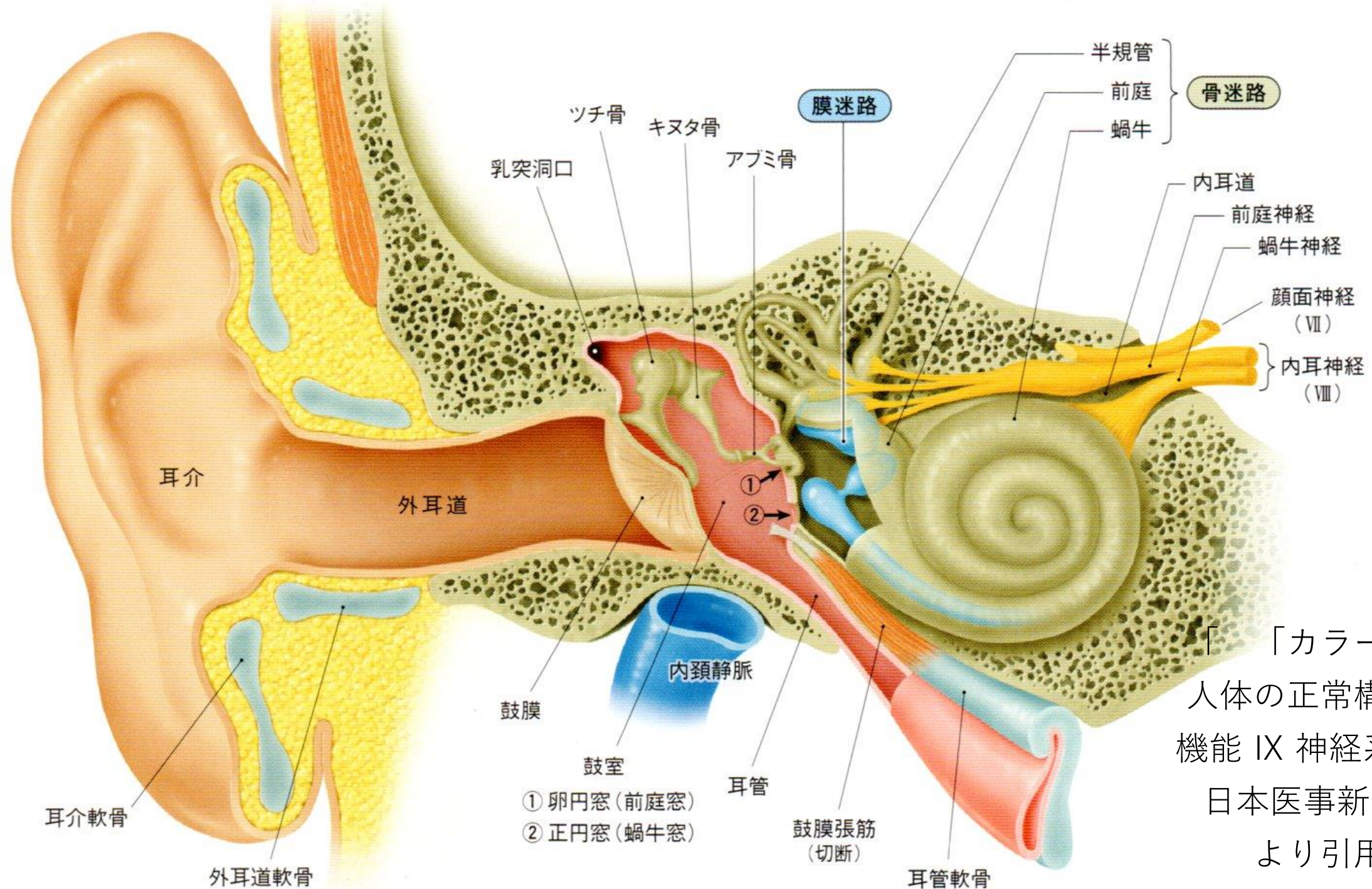
# 局在神経学

web講座

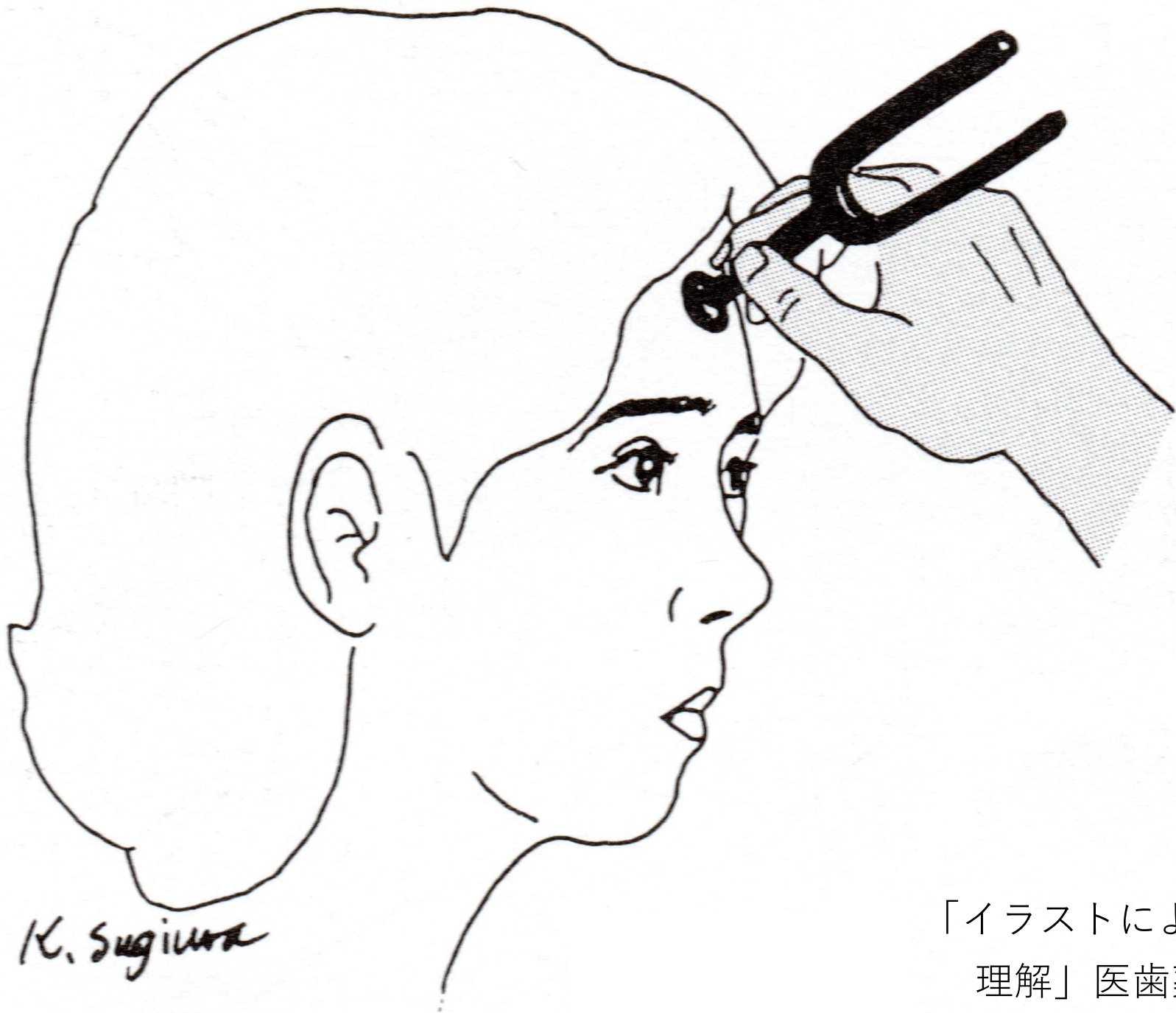
「神経局在診断を読む」

脳神経-9

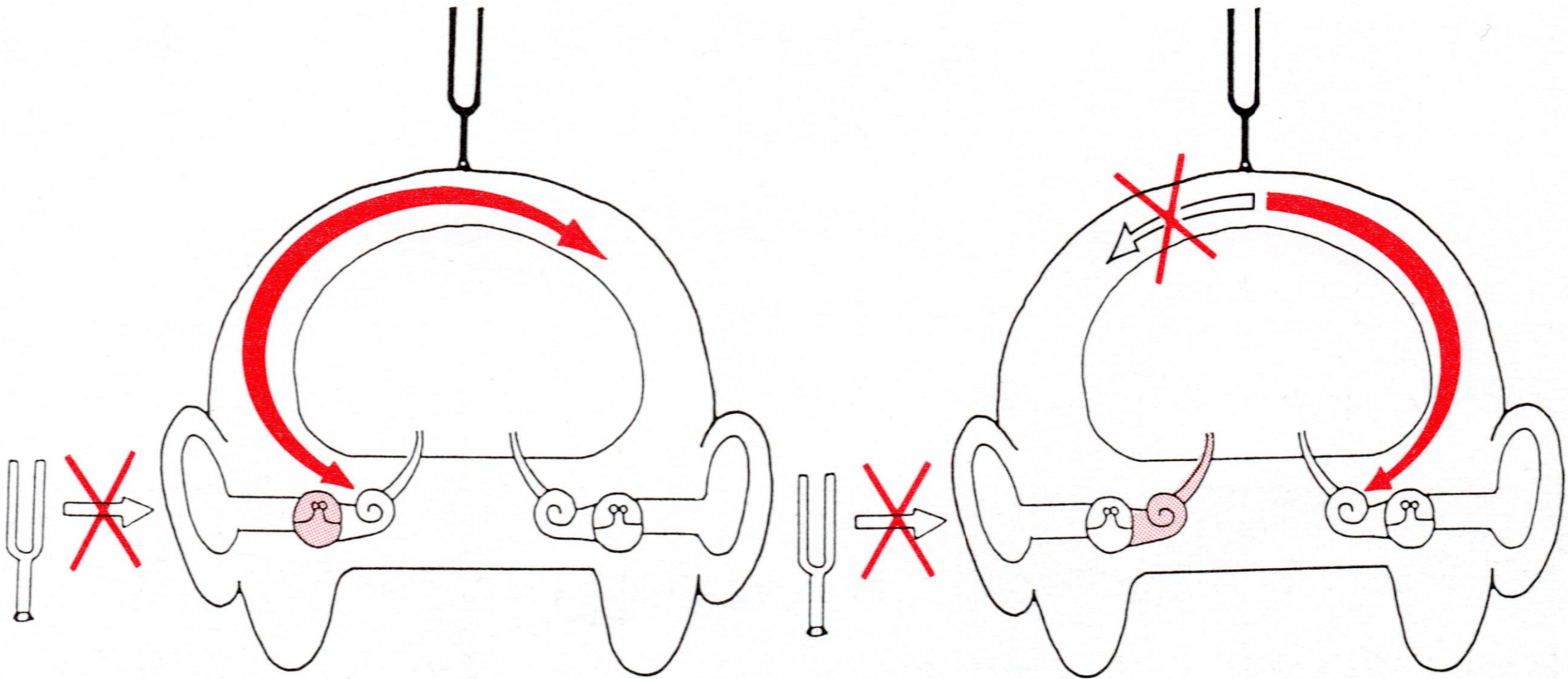
2020/1/28



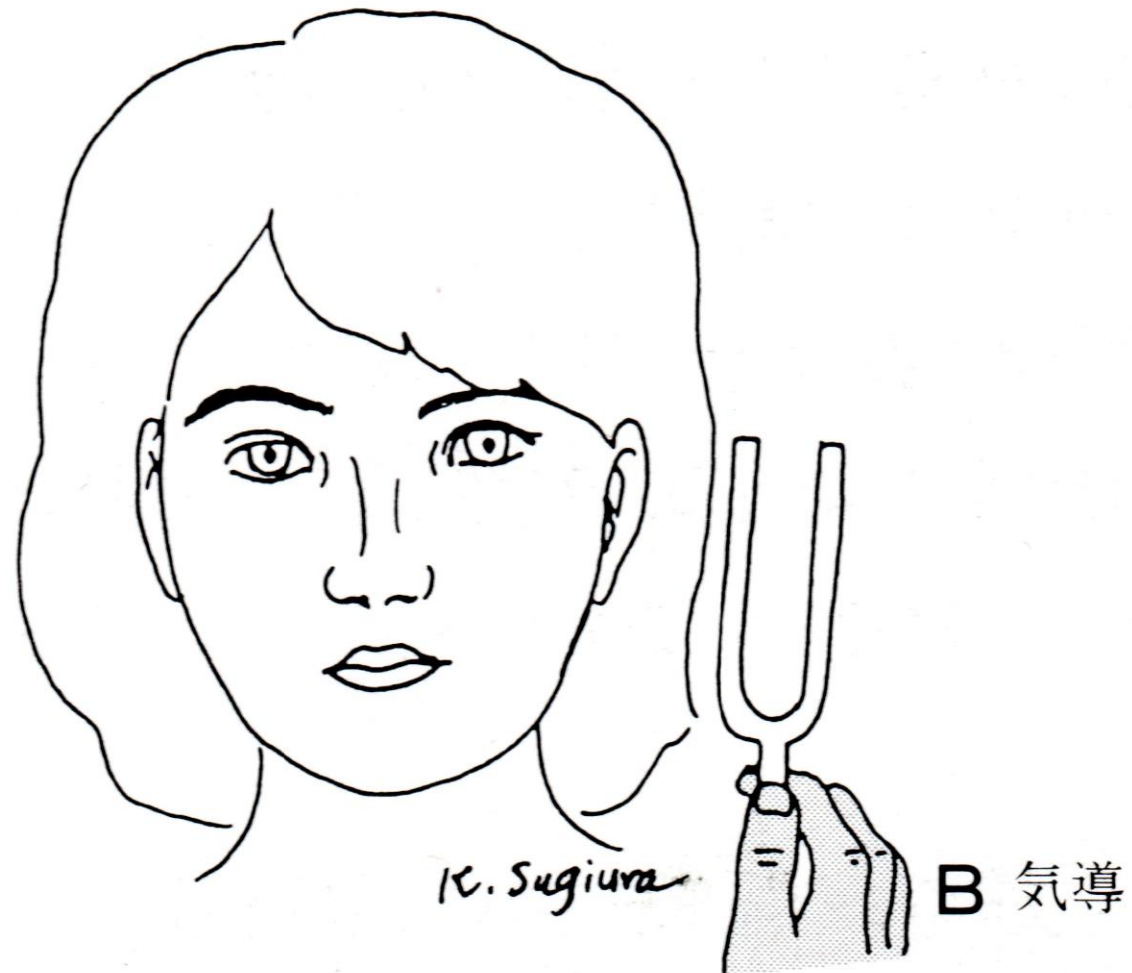
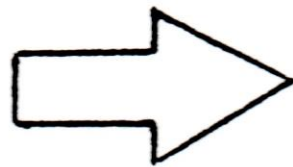
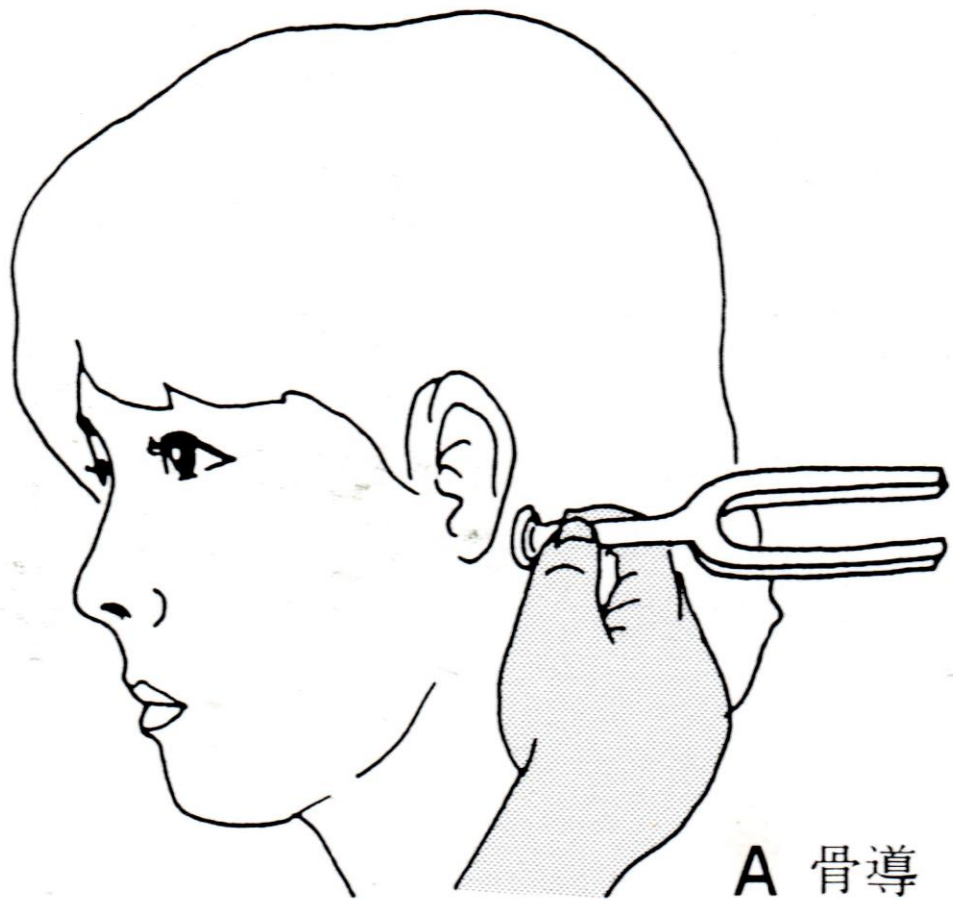
「カラー図解  
 人体の正常構造と  
 機能 IX 神経系(2)」  
 日本医事新報社  
 より引用



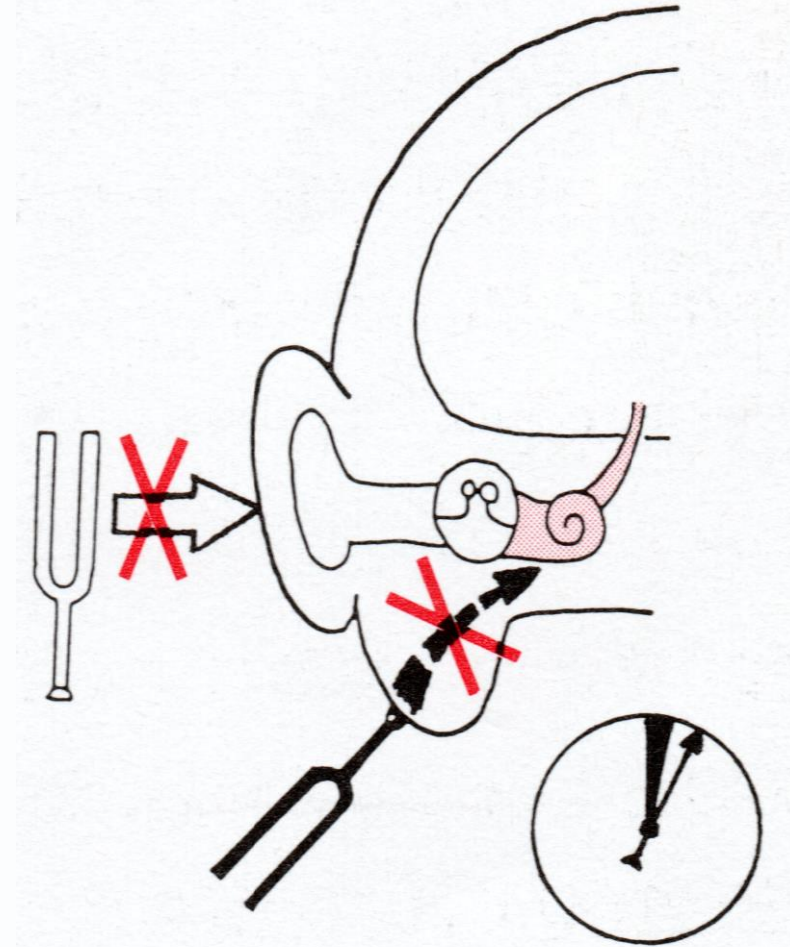
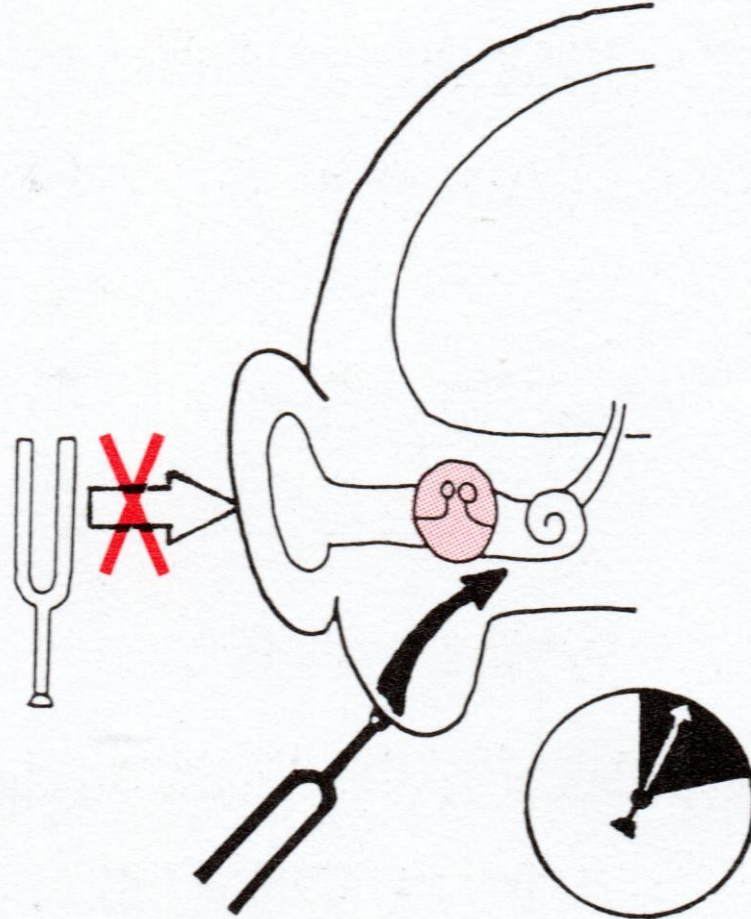
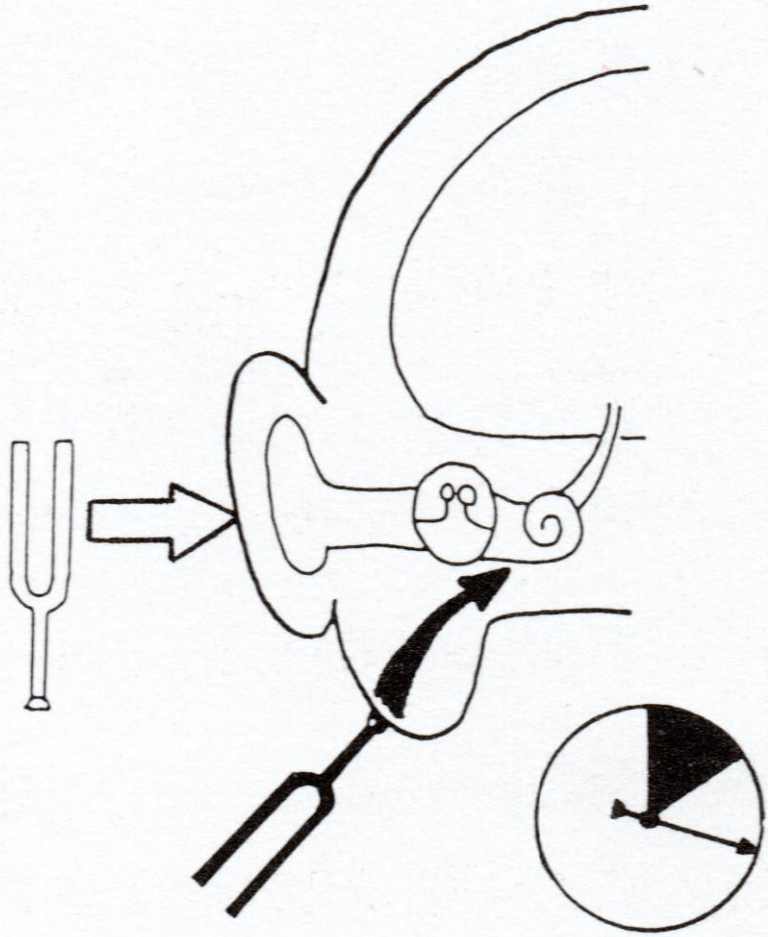
「イラストによる神経検査法の  
理解」 医歯薬出版 より引用



「イラストによる神経検査法の理解」 医歯薬出版 より引用



「イラストによる神経検査法の理解」 医歯薬出版 より引用



「イラストによる神経検査法の理解」 医歯薬出版 より引用

|                     |    |
|---------------------|----|
| Bone/Air conduction | 難聴 |
|                     |    |
|                     |    |
|                     |    |
|                     |    |

「カラー図解 人体の正常構造と機能 IX 神経系(2)」  
日本医事新報社より引用

