

局在神経学

web講座

「神経局在診断を読む」

運動系-2

画像

2020/8/20

上行路

下行路

後索

薄束

楔状束

後脊髓小脳路

前脊髓小脳路

外側脊髓視床路

前脊髓視床路

外側皮質脊髓路

赤核脊髓路

網様体脊髓路

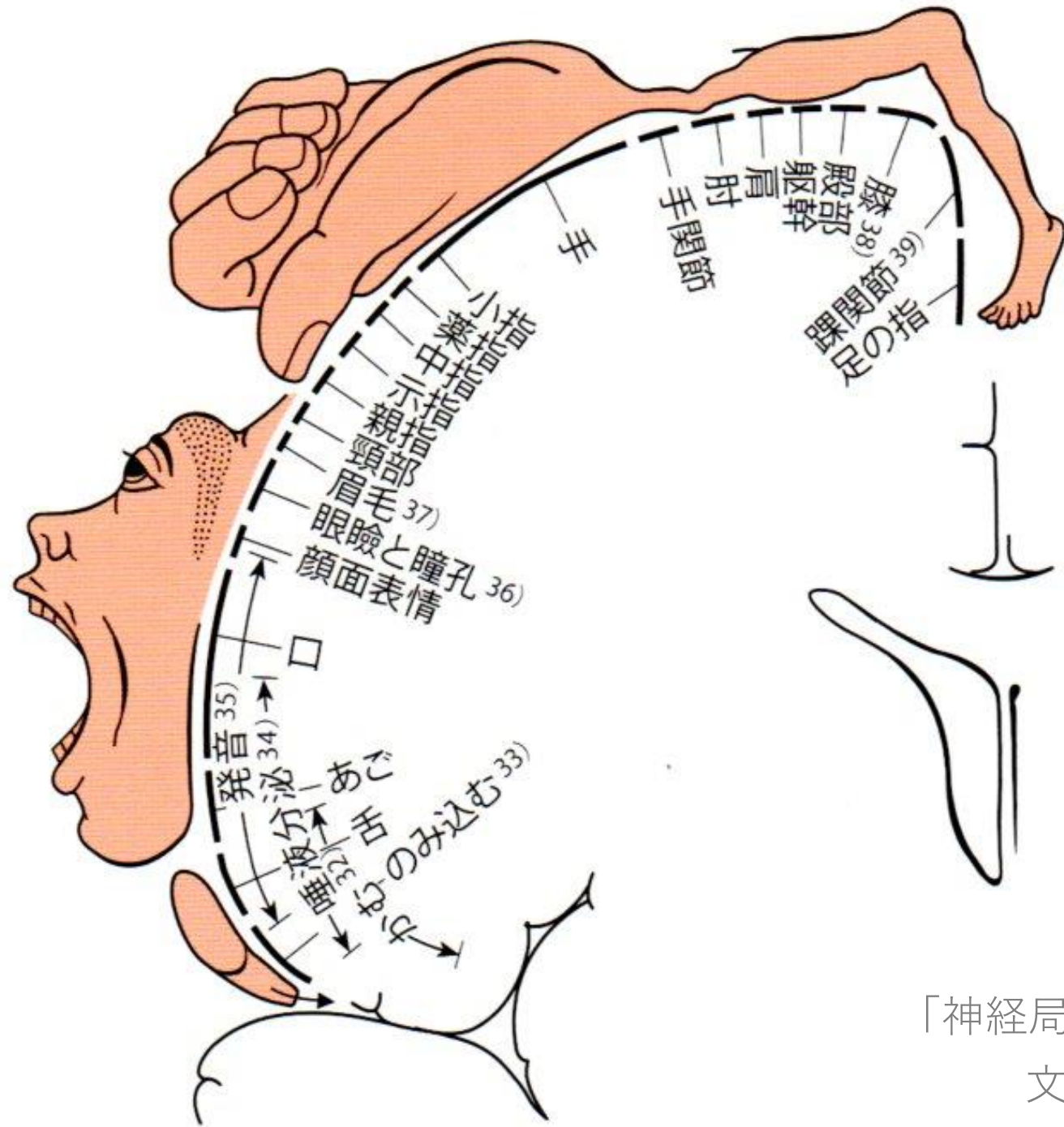
前庭脊髓路

視蓋脊髓路

前皮質脊髓路

「人体の正常構造と機能 VIII 神経系(1)」

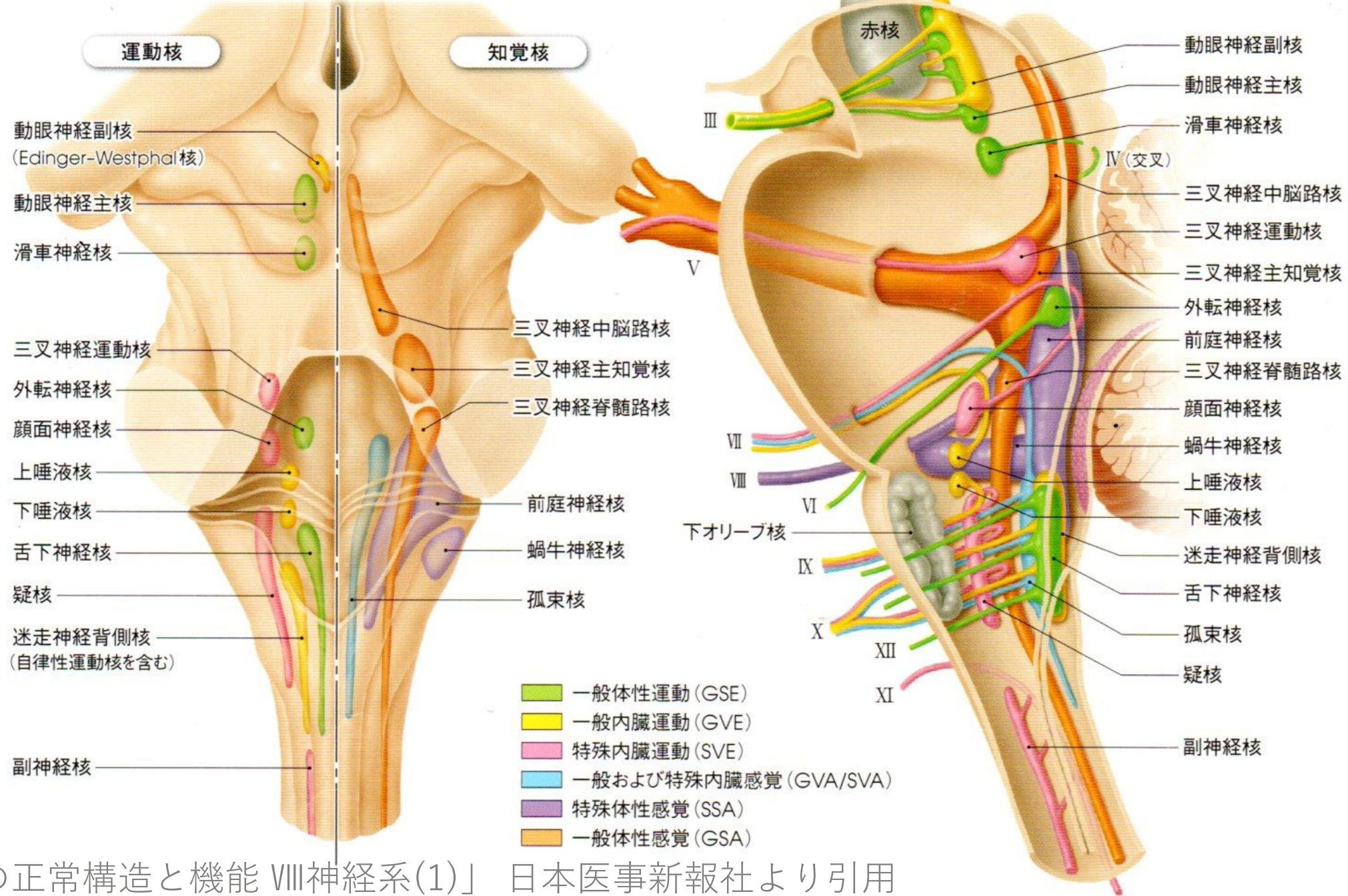
日本医事新報社より引用



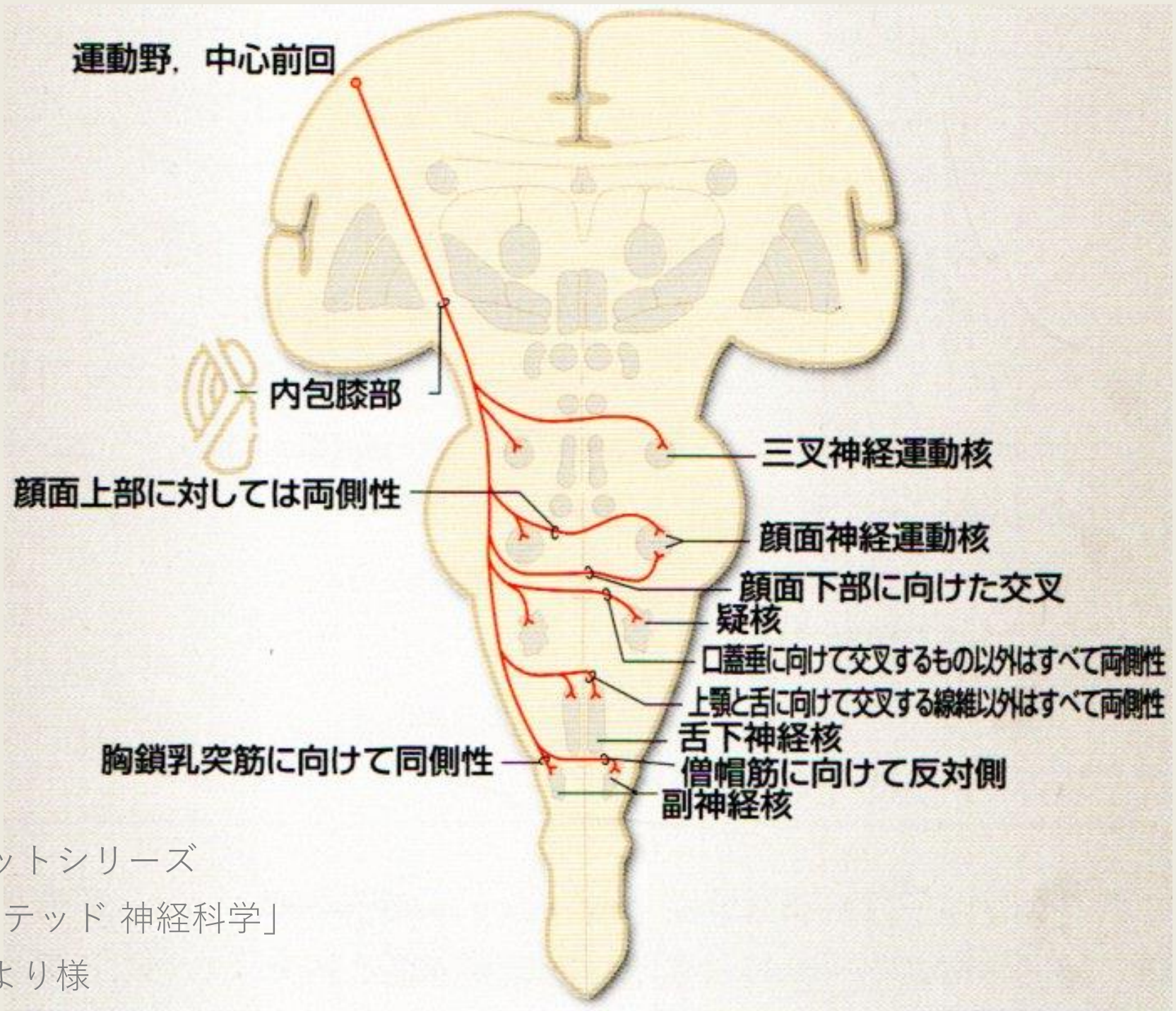
「神経局在診断」 (第6版)

文光堂より引用

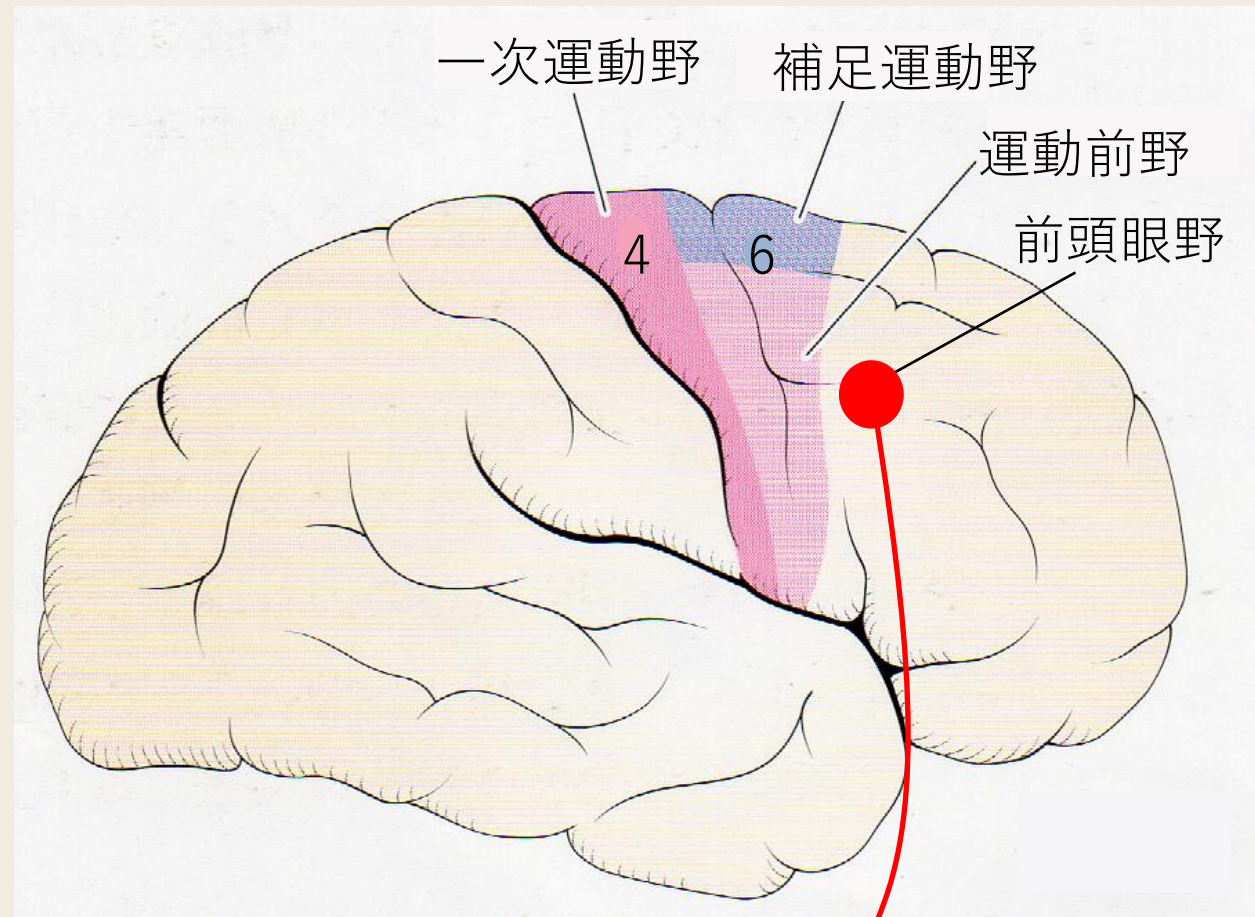
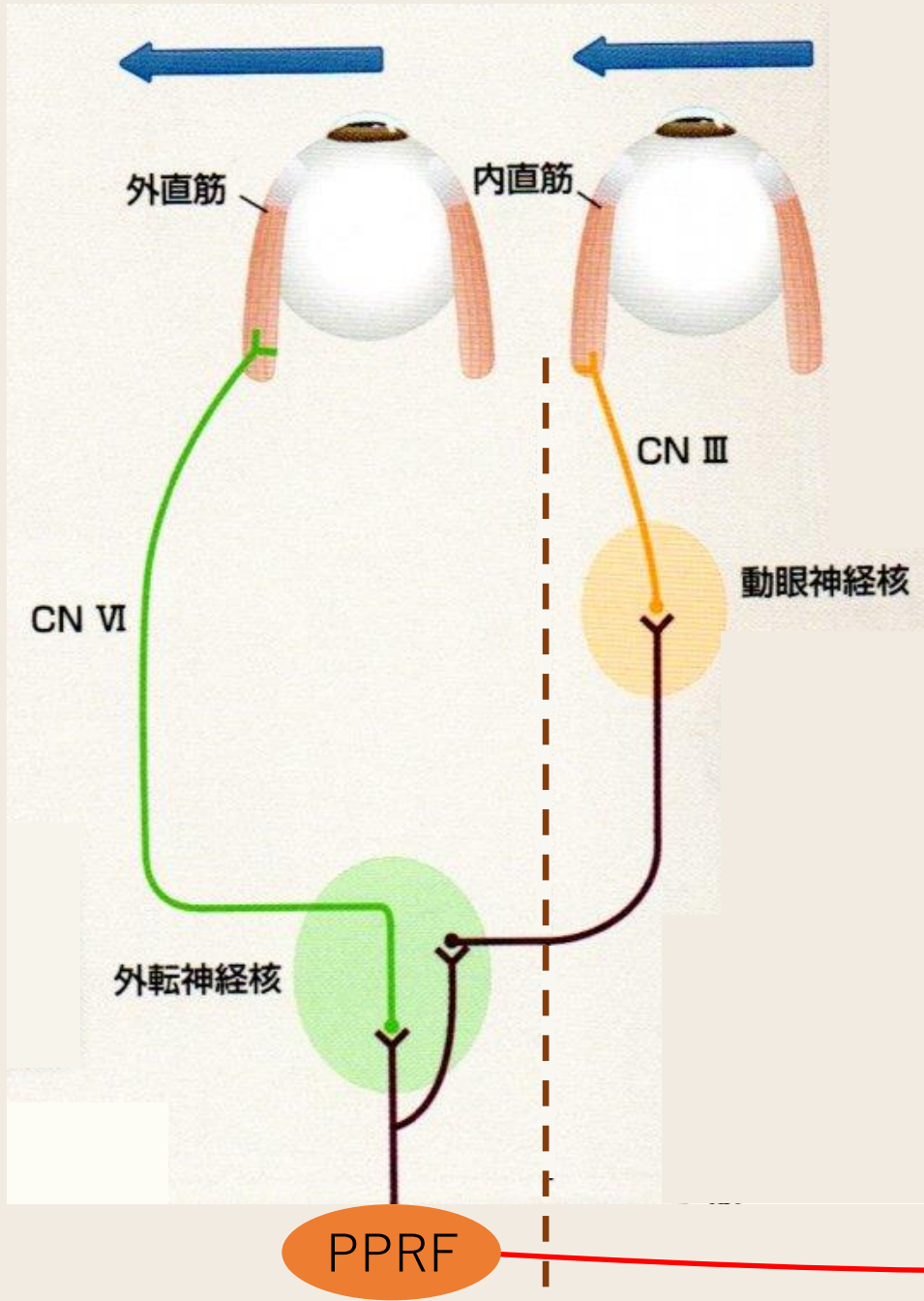
背面に投影

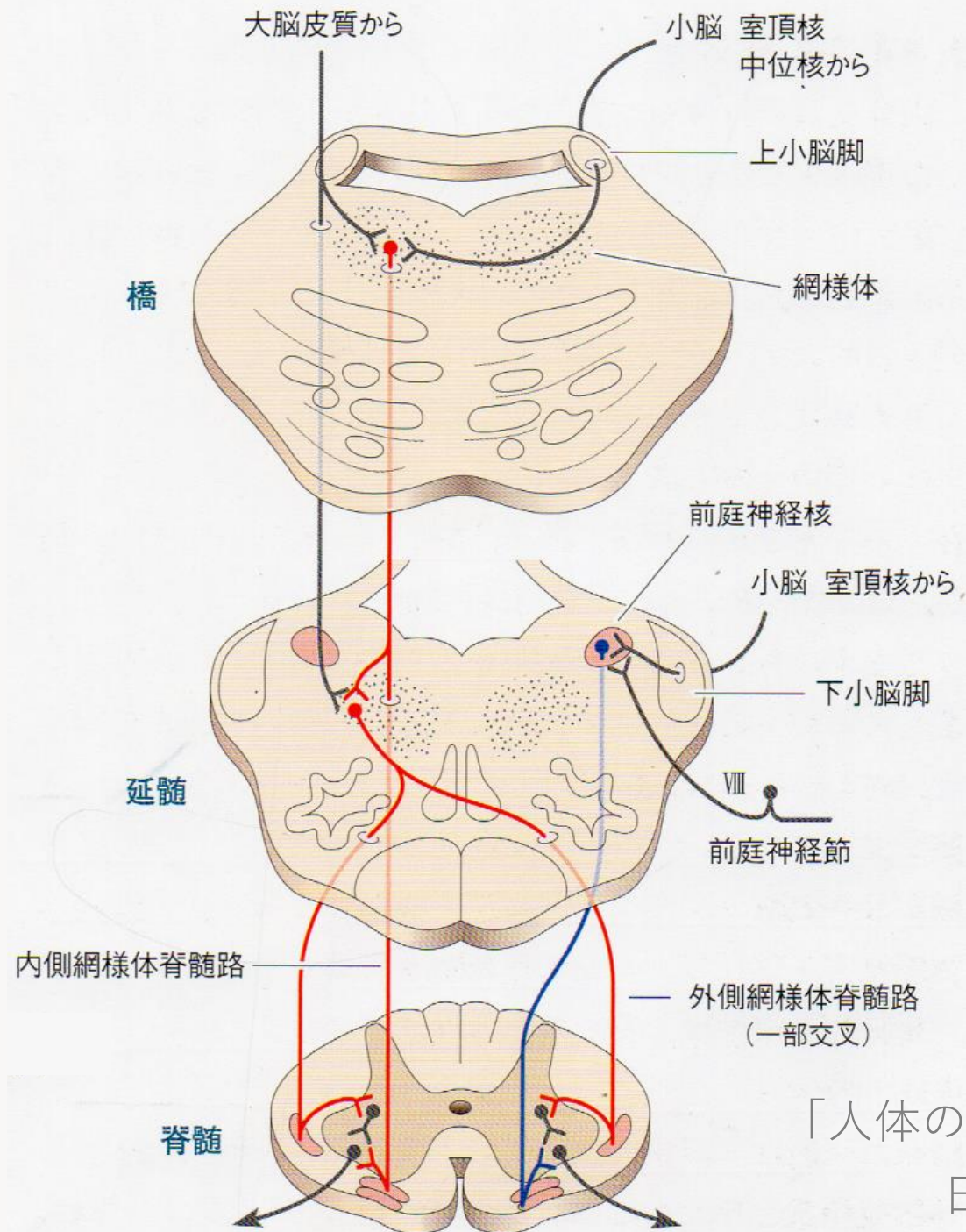


「人体の正常構造と機能 VIII 神経系(1)」 日本医事新報社より引用



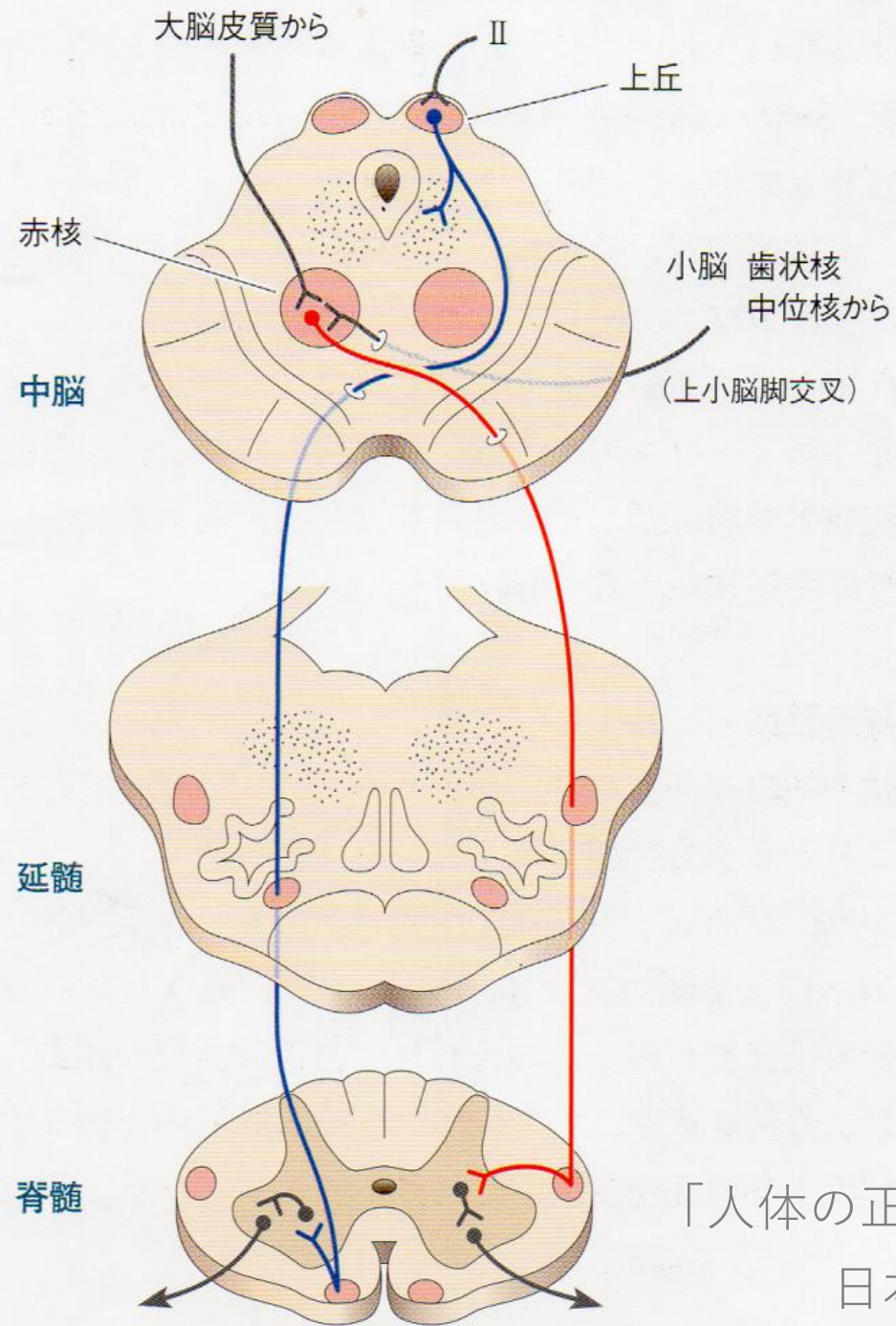
リッピンコットシリーズ
「イラストレイテッド 神経科学」
丸善より様





「人体の正常構造と機能 VIII神経系(1)」

日本医事新報社より引用



「人体の正常構造と機能 VIII神経系(1)」

日本医事新報社より引用

- 錐体路（皮質脊髓路）
- オリーブ脊髓路
- 赤核脊髓路
- 前庭脊髓路
- - - 前皮質脊髓路
- - - 網様体脊髓路
- - - 視蓋脊髓路

